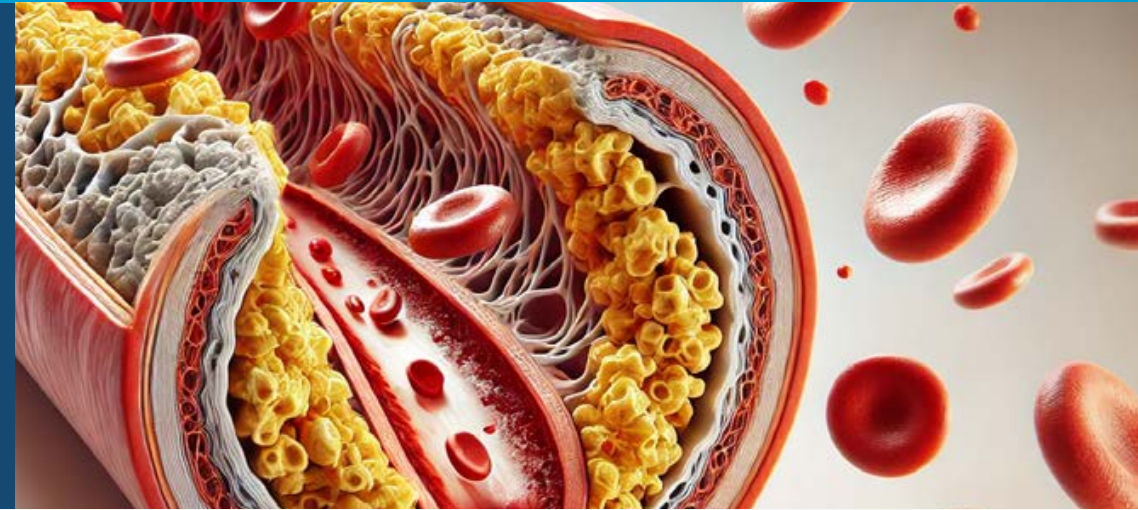


Fallbericht RePair

K.W., 56 Jahre, weiblich, Typ-1-Diabetes mellitus seit mehr als 40 Jahren mit diabetischem Fußsyndrom mit vollständigem Verschluss der Arteria fibularis und einem nicht heilenden Fußgeschwür am linken Bein. Die Indikation für eine Amputation des unteren Sprunggelenks war bereits festgestellt worden.



Individueller Heilversuch mit RePair über einen Zeitraum von drei Wochen.

Ergebnis:

Sofortige Verbesserung des Allgemeinzustandes, Ulkus heilte innerhalb von 8 Wochen vollständig ab.

Angiogramm nach 6 Monaten:

Wiedereröffnung des verschlossenen Gefäßes und zusätzlicher kollateraler Blutfluss in den linken Fuß.

(Pfützner A et al., Diabetes Stoffw. Herz 32 (2023) 241-244)



Personalisierte und
innovative Diabetesbehandlungen

Privatpraxis Prof. Dr. Dr. Andreas Pfützner
Haifa-Allee 18
55128 Mainz

Tel. +49 6131 5884640
Fax +49 6131 5884644

info@pfoetzner-mainz.com
www.pfoetzner-mainz.com

Fallbericht RePair

